

ODONTOLOGÍA NEUROFOCAL

Arrate Gámiz Ibáñez
Odontóloga. Vitoria - Euskadi

Para nuestro pesar, son muy numerosos y variados los focos de irritación que podemos encontrar en el área del trigémino. En este campo, nuestro gran maestro es, sin duda, el [Dr. Ernest Adler](#).

LOS FOCOS DE IRRITACIÓN

Para Adler hay 3 grandes focos de irritación en la boca: los cordales, las osteítis y los dientes necróticos o con gangrena.

1. LOS CORDALES

Estas *muelas de la desgracia* como Adler las denominaba, son, sin duda, el mayor foco de irritación que podemos encontrar en la boca. Cada vez comemos alimentos más cocinados y blandos, y más que masticar, engullimos la comida por nuestra constante falta de tiempo. Esto ha acarreado una disminución del tamaño de nuestras bocas y la falta de espacio para tantos dientes. Los últimos en erupcionar, los cordales, son los que luchan por salir y cada vez lo consiguen en menos ocasiones.

En los cordales encontramos dos formas de irritación: la neural, por la falta de espacio, y la tóxica-séptica, por la pericoronaritis típica que se forma alrededor de su corona cuando intentar erupcionar.

El [factor neural](#) se da principalmente en los cordales inferiores que en muchas ocasiones se encuentran en íntima relación con el canal mandibular, o incluidos parcial o totalmente en la rama ascendente mandibular.

En el caso de los cordales superiores, nos fijaremos en su relación con la cavidad maxilar puesto que es una zona muy rica tanto vascular como neurológicamente.

Poco hay que decir acerca del factor tóxico. La gran mayoría de los pacientes que acuden a nuestra consulta para la extracción de las muelas del juicio lo hacen aquejados de una molesta [pericoronaritis](#). La falta de espacio para la erupción de la muela, hace que en muchas ocasiones la corona aparezca semicubierta de tejido gingival edematoso y purulento que constituye un reservorio de bacterias y de desechos alimenticios. En su forma aguda, la pericoronaritis puede acompañarse de trismo, disfagia y adenopatías cervicales.

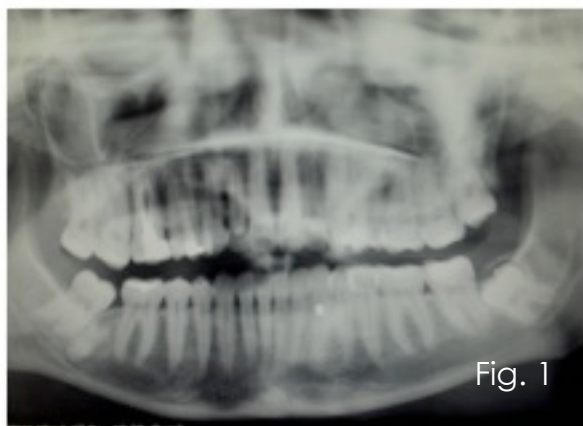


Fig. 1

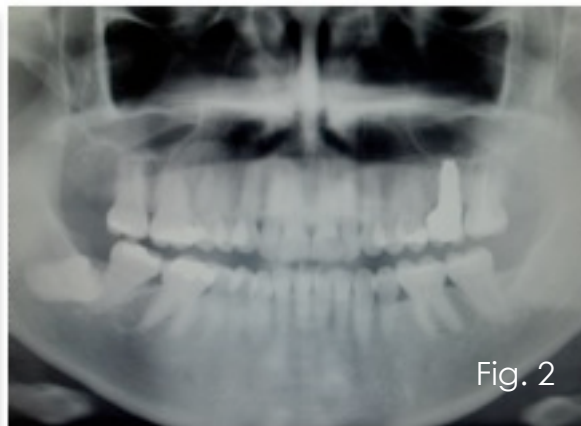


Fig. 2

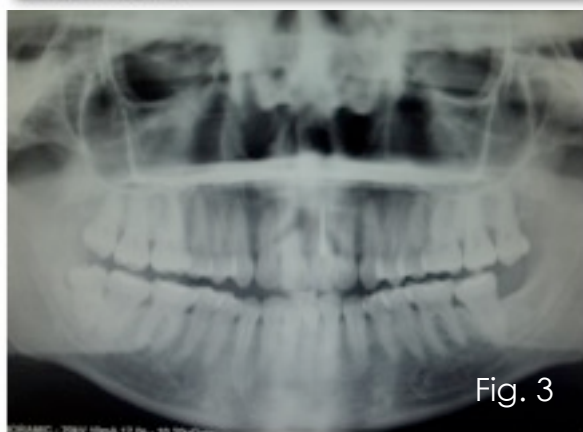

Fig. 3

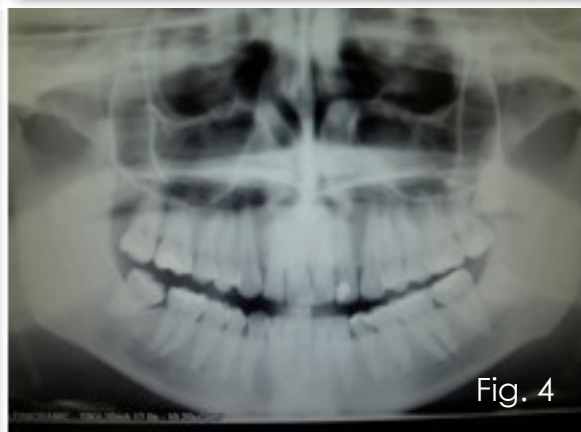

Fig. 4

Fig. 1. Cordal inferior izquierdo (38) sin erupcionar con las raíces en íntima relación al canal mandibular. Irritación por factor neural.

Fig. 2. Cordal inferior derecho (48) sin erupcionar impactado contra pieza 47 y también en relación al canal mandibular. Irritación por factor neural.

Fig. 3. Cordal inferior derecho (48) semierupcionado. Radiolucidez en zona distal de la corona. Pericoronaritis crónica. Irritación tanto neural como séptica-tóxica.

Fig. 4. Cordales superior e inferior izquierdos (28-38) incluidos. Relación íntima del cordal superior con la cavidad maxilar. Irritación por factor neural.

2. LAS OSTEÍTIS

Si Adler se refería a los cordales como *las ruedas de la desgracia*, yo diría que las osteítis son *las grandes olvidadas*.

Una osteítis no es más que una formación anómala de hueso que puede presentarse tras la extracción de un diente o alrededor de un ápice de una pieza desvitalizada o con la pulpa necrótica. Sobra decir que es indicativo de que algo no va bien...

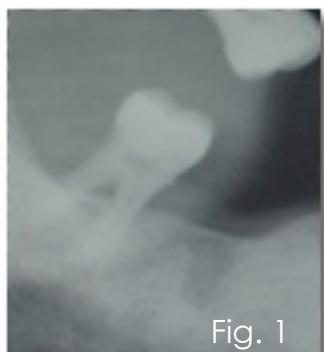


Fig. 1

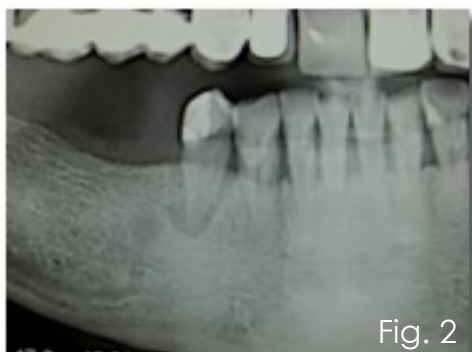


Fig. 2

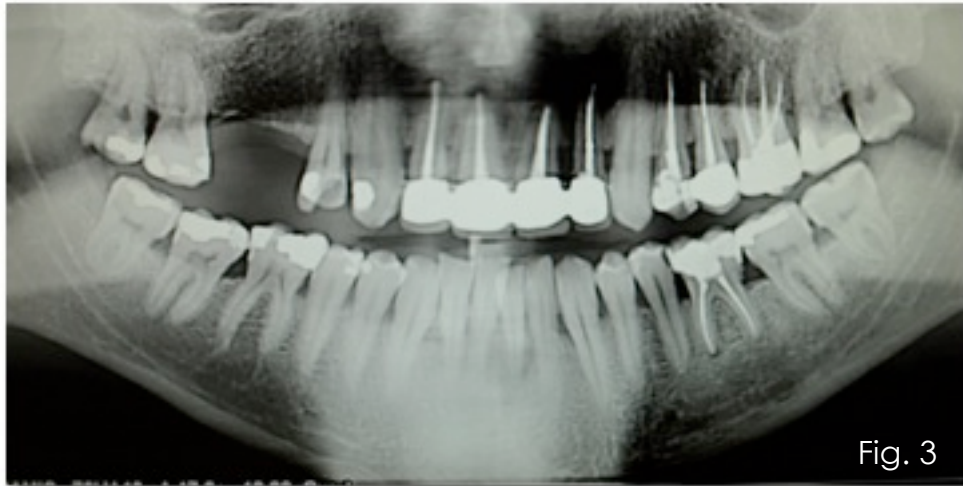

Fig. 3

Fig. 1. Osteítis producida tras la extracción de la pieza 46 (extracción realizada 2 años atrás). Se observa claramente la forma de las raíces lo que indica una zona en la que el hueso no se ha regenerado bien.

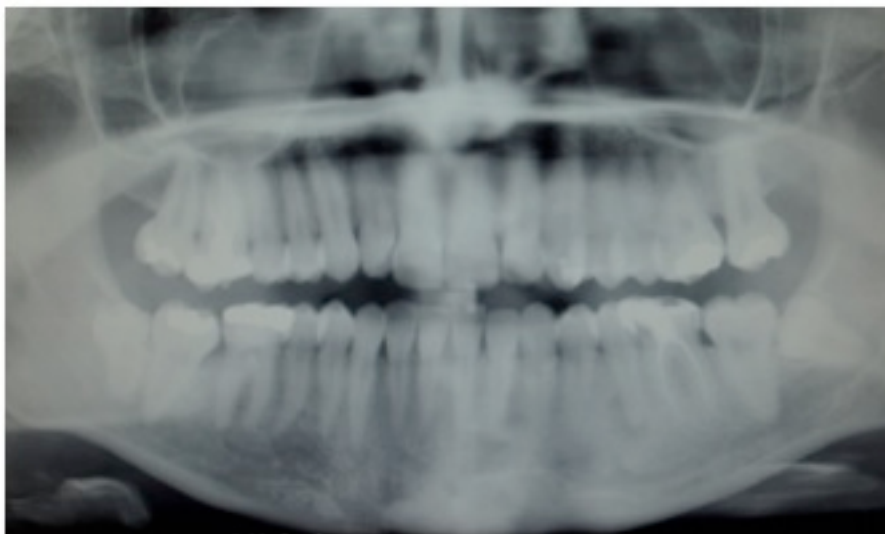
Fig.2. Osteítis difusa alrededor de la pieza 44.

Fig.3. Paciente con numerosas endodoncias, especialmente en maxilar superior. Prácticamente en todas ellas se observa una osteítis difusa alrededor del ápice (a excepción de la pieza 22 con un foco infeccioso considerable)

Sin embargo, no hay que confundirlas con otras imágenes radiológicas como pueden ser los granulomas o los quistes (que también suponen focos de irritación), puesto que las osteítis son más sutiles y de forma menos definida.

3. LOS DIENTES NECRÓTICOS

Estos dientes carentes de vitalidad son uno de los focos más peligrosos en la boca porque son piezas que pueden permanecer totalmente en silencio durante muchos años. Suelen ser consecuencia de traumatismos, originando un característico cambio de color en el diente, o por obturaciones demasiado profundas realizadas sin protección pulpar.



En esta radiografía podemos ver, además de la posición ectópica de los cordales inferiores, un área radiolúcida alrededor del ápice de la pieza 35, pieza que dio negativo a las pruebas de vitalidad.

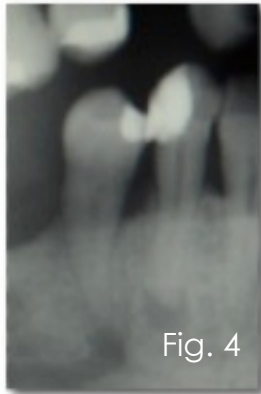

Fig. 4

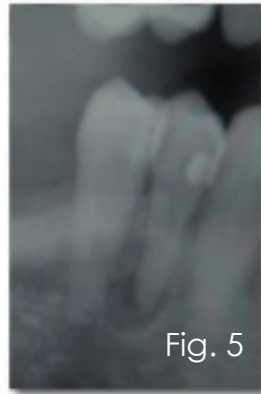

Fig. 5

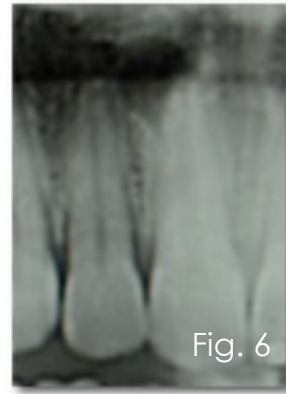
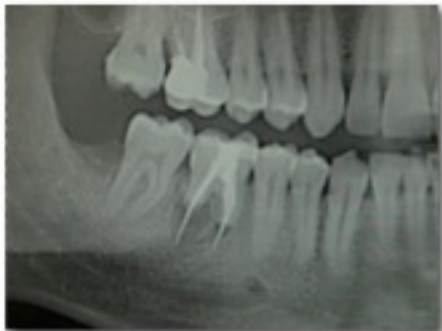

Fig. 6

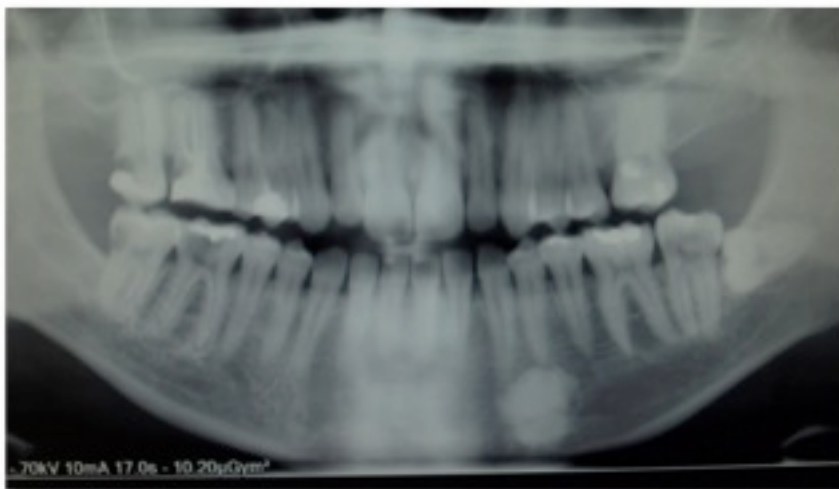Fig.1-2-3. Piezas con imagen radiolúcida apical, negativas todas ellas a las pruebas de vitalidad. La presencia de granulomas apicales indica que la necrosis se ha producido hace mucho tiempo, puesto que éstos se producen por los productos de desecho pulpar.

4. OTROS FOCOS

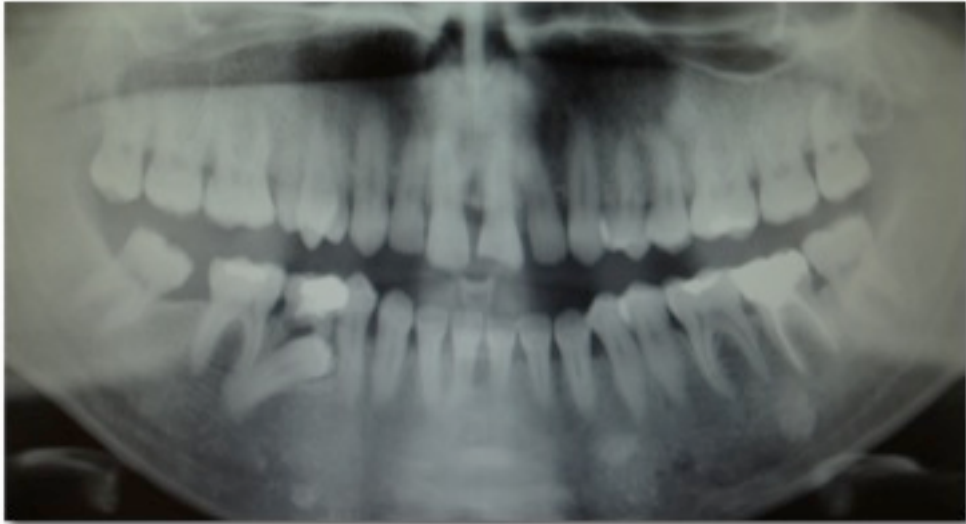Esta podría ser una lista sin fin, pero no nos tenemos que olvidar de: dientes con el ligamento periodontal ensanchado por trauma oclusal, pulpas hiperémicas por caries u obturaciones profundas, pilares de puentes metalo-cerámicos, dientes desvitalizados, reabsorciones radiculares, pins y postes metálicos, granulomas, quistes, dientes incluídos o ectópicos....y un largo etc.



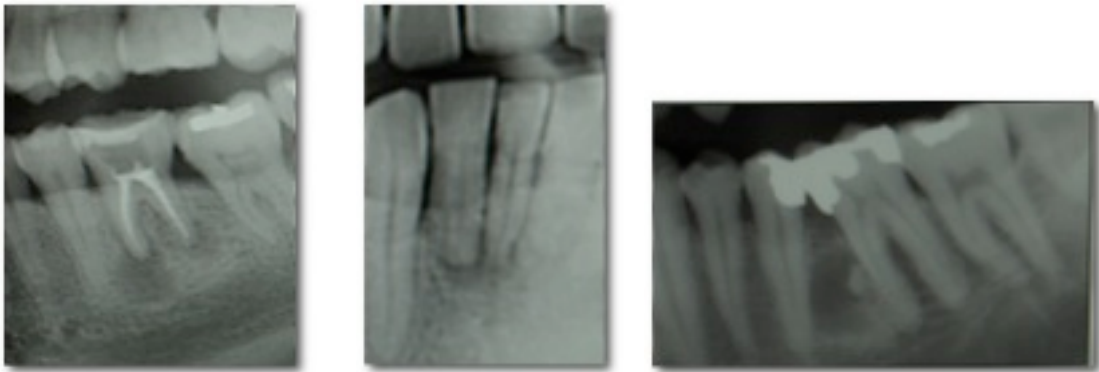
Pieza 46 desvitalizada con una importante reabsorción radicular. Aquí vemos como el cuerpo trata de "expulsar" lo que supone un campo interferente.



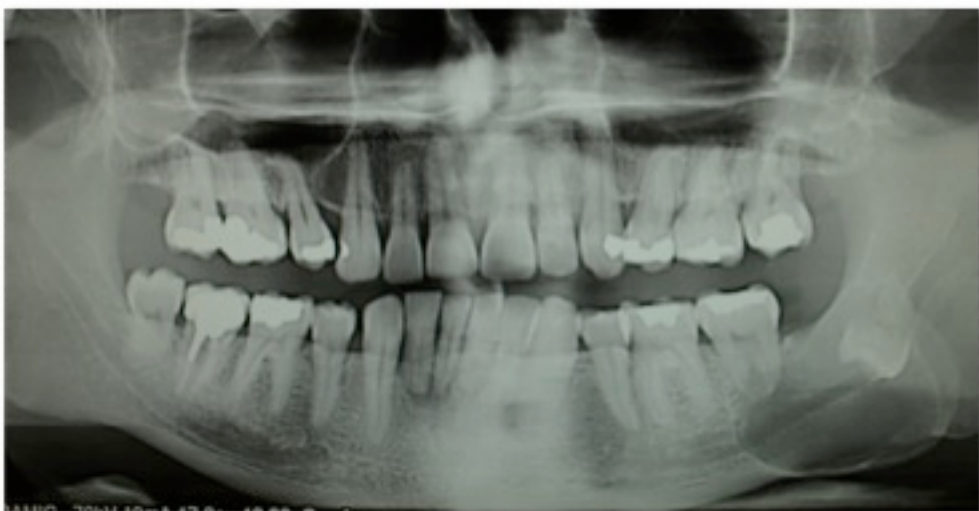Paciente joven con policaries, pieza 16 desvitalizada, ausencia de pieza 27 y cordal inferior izquierdo impactado contra pieza 37. Se observa una imagen radioopaca en región mentoniana izquierda.



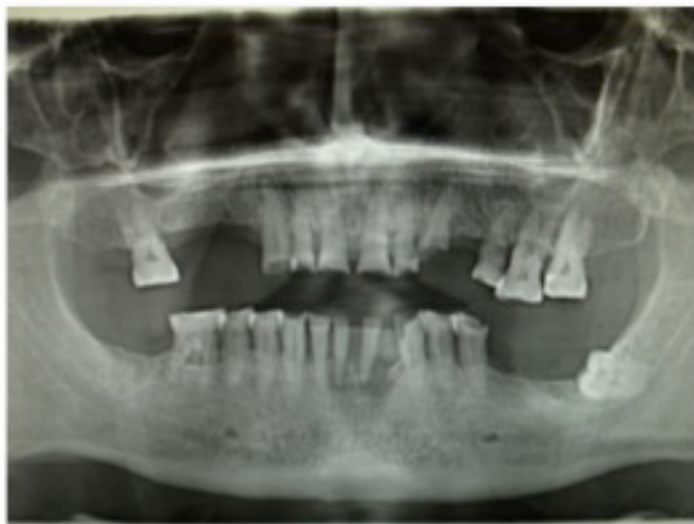Los dientes temporales que no se exfolian y permanecen en boca, pueden ser reconocidos por nuestro cuerpo como antígenos y ser los responsables de la aparición de enfermedades autoinmunes.



Diferentes imágenes radiológicas que pueden constituir importantes focos de irritación.



Cordal 38 desplazado en la rama ascendente mandibular asociado a una gran imagen radiolúcida que abarca todo el ángulo mandibular.



Paciente parcialmente edéntulo, bruxista y con una avanzada enfermedad periodontal. Las bolsas periodontales constituyen también un importante campo de irritación.

Así mismo, vemos que, pese a tener espacio, el cordal inferior izquierdo permanece sin erupcionar y en relación con el canal mandibular.

¿CÓMO LOCALIZAR TODOS ESTOS FOCOS DE IRRITACIÓN EN LA BOCA?

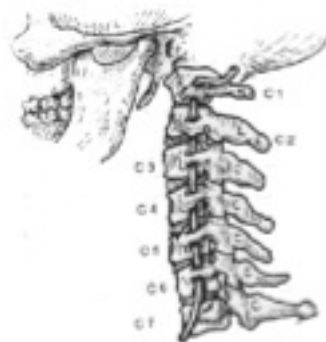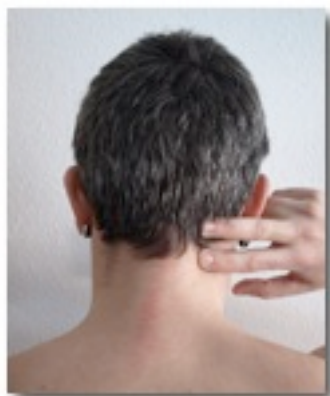Como siempre, empezaremos por lo más básico: la **historia clínica**, la **exploración visual y palpación manual** y una buena **exploración radiográfica**.

Todo lo que nos cuente el paciente sobre sus síntomas y su historia personal y dental nos proporcionará una valiosa información. Después de chequear la cavidad bucal y su entorno palparemos detenidamente tanto el fondo del vestíbulo como las encías en busca puntos de tensión o dolorosos, zonas de tejido más tenso o inflamado... (Éste es un método fácil, sencillo y económico que muchas veces olvidamos y que nos puede aportar mucha información.)

Por último realizaremos una radiografía panorámica (ortopantomografía) de rigor para tener una visión global de la boca y una serie radiográfica* intraoral para una visión mucho más detallada.

Adler complementaba la exploración con la **palpación de las apófisis transversas de C2 y C3**, relacionando C2 con el maxilar y C3 con la mandíbula y cada apófisis transversa con el lado correspondiente. El punto doloroso nos indicará la/s zona/s en la/s que centrar la búsqueda.

*La serie radiográfica se realiza por grupos dentales: molares-premolares-canino e incisivos. Tres radiografías por cuadrante. Con la tecnología actual y una adecuada protección, supone una radiación mínima para el paciente.



Adler también palpa la inserción del cuerpo del trapecio en busca de patología amigdalar. (Un punto doloroso en esta zona indicará amígdalas tóxicas).

Siguiendo la línea de exploración de Adler, y aunque sea una técnica poco fiable en la actualidad por la intoxicación generalizada de nuestro organismo, no nos podemos olvidar del [test en segundos de Huneke](#).

Según esta técnica, la aplicación de unas gotas de procaína sobre un foco de irritación, elimina el efecto tóxico de éste sobre el organismo, haciendo desaparecer la sintomatología de la que éste sea responsable. El efecto se consigue en cuestión de segundos y ha de durar un mínimo de 8 horas para que la prueba sea positiva.

Como he apuntado al principio, en la actualidad no es tan fiable como en la época de Adler, puesto que puede haber falsos negativos que en realidad no lo serían.

Otra técnica complementaria en la búsqueda de campos de irritación es la que nos ofrece la [kinesiología](#). Esta técnica se basa en la respuesta generada por un músculo cuando aplicamos una fuerza sobre él, tomando como respuesta negativa la pérdida de la fuerza muscular y como positiva la resistencia del músculo a la fuerza aplicada sobre él.

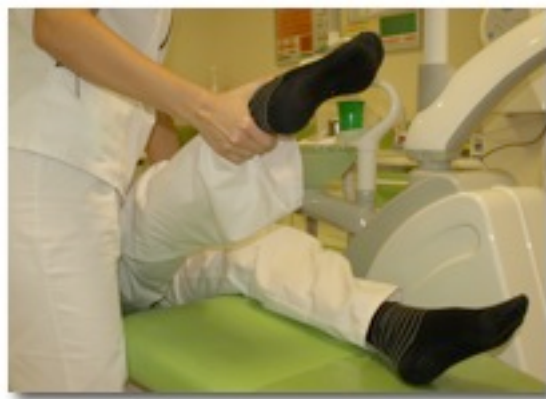
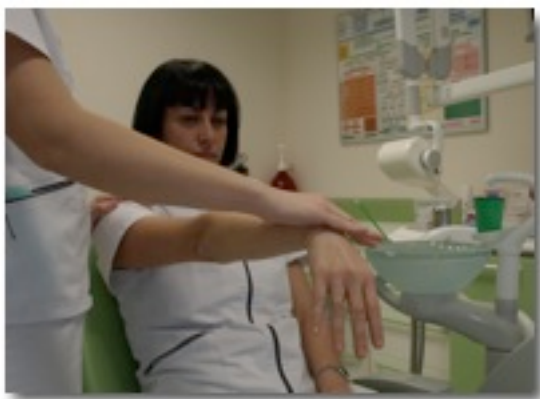
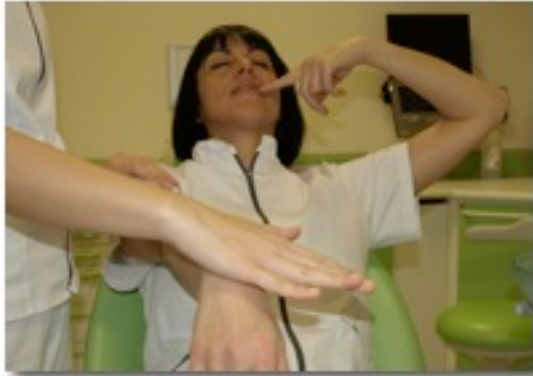Fig. 1. Test sobre el músculo [deltoides anterior](#): con una mano fijamos el hombro y con la otra ejercemos una fuerza suave a nivel de la muñeca hacia abajo.

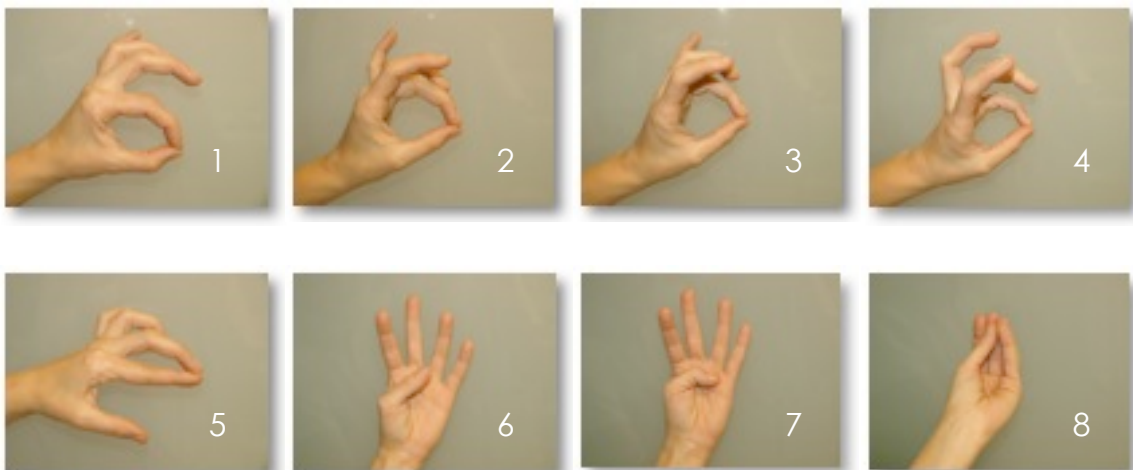
Fig. 2. Test sobre el músculo *tensor de la fascia lata*: con una mano fijamos la cadera (en el lado contrario) y con la otra ejercemos una suave fuerza hacia adentro y hacia abajo. (Como para intentar juntar las piernas) Obsérvese que el pie está en rotación interna.

Podemos chequear cualquier pieza dental colocando un dedo sobre ella y viendo la respuesta que nos ofrece el músculo de testaje (respuesta débil o fuerte). Una pérdida de la fuerza muscular indica que estamos ante un foco interferente.



El paciente coloca un dedo sobre la pieza a tratar y testamos, en este caso con el músculo deltoides.

Un estudio kinesiológico más profundo, el EDRA diseñado por Gian Mario Esposito, nos puede ayudar a localizar el origen de la problemática del paciente: si es de origen estructural, bioquímico, geopático, emocional, causado por un diente neurológico...

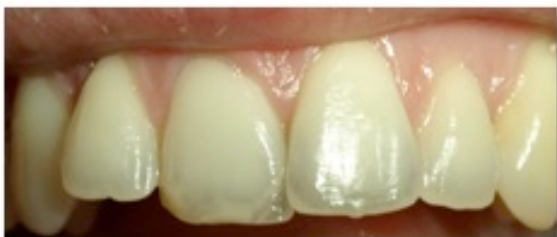

Estos son los distintos mudras utilizados en el EDRA para determinar la naturaleza del problema a tratar:

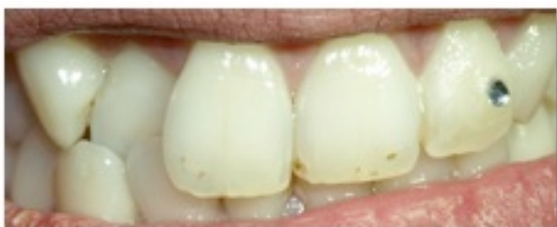- | | | | |
|-----------------------|---------------|--------------------------|--------------|
| 1. Estructural | 2. Bioquímico | 3. Psicológico-emocional | 4. Geopático |
| 5. Diente neurológico | 6. Cicatriz | 7. Visceral | 8. Terreno |

Otro punto de vista que nos puede ser de gran utilidad en la búsqueda de focos interferentes es la visión que nos aporta Michéle Caffin y su correspondencia de los dientes con el cuerpo tanto físico como psíquico.

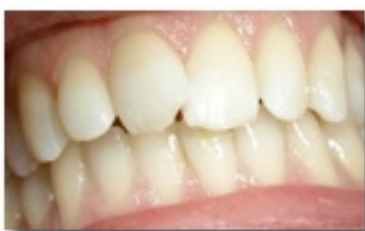La posición que adoptan los dientes en la boca nos da mucha información sobre la forma de ser del paciente, sobre su yo interior. Veamos qué ocurre con los incisivos centrales superiores, por ejemplo: El incisivo central superior derecho (1.1) corresponde al arquetipo masculino. Es la noción del padre, del hombre. El izquierdo (2.1), por su parte, es el femenino, la madre, la mujer. Una separación (diastema) entre estos incisivos indica que la persona vive una disociación entre sus polaridades femenina y masculina. La superposición de un incisivo sobre otro nos indica a quién prioriza la persona, si a su padre (1.1 sobre 2.1) o a su madre (2.1 sobre 1.1)



Según nos cuenta Caffin, para esta paciente, con la pieza 21 superpuesta sobre la 11, hay una dominación de la madre con respecto al padre. La pieza 12 vestibularizada significa que la paciente se mueve también hacia delante y toma su libertad distanciándose del padre.



En este caso, la pieza 12 en mordida cruzada y orientada hacia el paladar muestra una sumisión a la autoridad del padre.



La superposición de la pieza 11 sobre la 21, indica que en este caso la dominancia es del padre.

Por otro lado, cada diente también está relacionado con una parte del cuerpo físico o con una patología concreta. Gracias a esto, según la sintomatología que refiera el paciente, podemos intuir en qué diente o grupo dental se puede encontrar el problema.

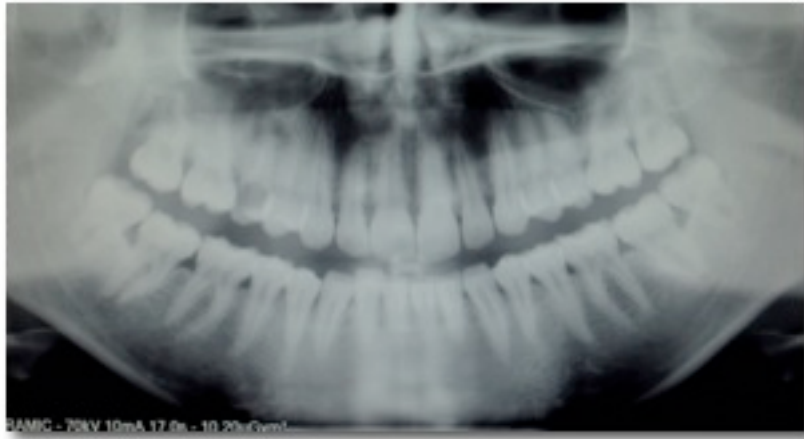Un resumen de las somatotopías que nos propone Caffin es el siguiente:

MAXILAR INFERIOR

- INCISIVOS: ardor de estómago y alergias en las manos.
- CANINOS: ritmo respiratorio.
- PREMOLARES: intolerancias alimenticias e hipo-hipertensión.
- MOLARES: trastornos vasomotores, cólicos nefríticos, aparato cardiaco.
- CORDALES: insomnio y piernas.

MAXILAR SUPERIOR

- INCISIVOS: región pélvica, genital y anal y trastornos oculares.
- CANINOS: vejiga, riñones y problemas de resfriado.
- PREMOLARES: hombros, pérdida de olfato y obstrucción de la nariz.
- MOLARES: ciáticas, lumbalgias.
- CORDALES: dolores cervicales y tics.



Ortopantomografía de una paciente de 28 años con ausencia de caries ni obturaciones que presenta una pulpitis irreversible de la pieza 15 consecuencia de una caries interna que ha destruido toda la corona. ¿Cómo explicamos esto? Toda la dentición perfecta y la pieza 15 totalmente destrozada. ¿Falta de higiene en esa zona? ¿Acción de los ácidos procedentes del metabolismo de las bacterias bucales?

¿QUÉ HACEMOS AHORA QUE YA HEMOS LOCALIZADO ESTOS FOCOS DE IRRITACIÓN?

El trabajo más difícil ya está hecho, ahora nos queda solucionar el problema. El foco a tratar nos marcará el camino a seguir.

1. LOS CORDALES

En este caso de las muelas del juicio o cordales está claro: extracción. Es la única solución para eliminar tanto el factor neural como el tóxico-séptico.

La extracción de estas piezas, o de cualquier otra, siempre irá acompañada de una buena limpieza y legrado de la cavidad alveolar y de la aplicación de procaína en la zona para evitar las indeseadas osteítis y conseguir una buena cicatrización.

2. LAS OSTEÍTIS

El tratamiento de las osteítis es también su eliminación. Cuando no se encuentran asociadas a un diente, hay que abrir la cavidad y eliminarlas con una legra o con la pieza de mano a baja velocidad.

Sobra decir que nos tenemos que asegurar de eliminarlas completamente. El lavado de la cavidad con procaína y su infiltración posterior por toda la zona ayudará a la resolución del problema.

Si están asociadas a una pieza dental, pieza con pulpa necrótica o previamente desvitalizada, el tratamiento será extraer o desvitalizar (o un retratamiento en su caso).

En este caso siempre existe controversia, pero yo en mi caso defendiendo las endodoncias siempre que las hagamos con cabeza porque podemos obtener muy buenos resultados. Hay que hacer una buena instrumentación de los conductos, irrigar profusamente para asegurarnos de que eliminamos todo el material de desecho dental y si es necesario demorar el cierre del conducto hasta la desaparición de los síntomas del paciente. Sin olvidar el estricto control radiográfico para asegurarnos de la completa erradicación de las osteítis. Aquí también, la infiltración de procaína a nivel del diente a tratar nos puede ser de gran ayuda.

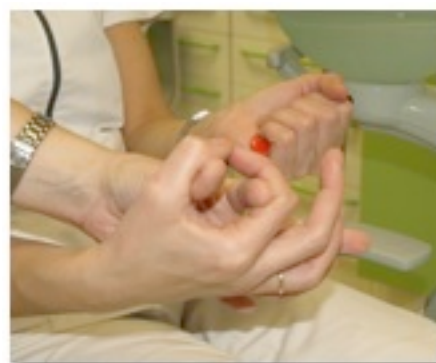3. LOS DIENTES NECRÓTICOS

Con estos dientes pasa igual. Yo soy partidaria del tratamiento conservador siempre que el estado de la pieza lo permita y con las precauciones que hemos apuntado anteriormente.

4. OTROS FOCOS

Con el resto de focos dentales todo dependerá del problema que presenten. El tratamiento puede ir desde un tallado selectivo para eliminar el trauma oclusal, hasta la eliminación de una obturación de amalgama o la desvitalización de una pieza o hasta la misma extracción.

En caso de duda sobre el tratamiento a seguir, nos podemos ayudar una vez más de los **tests musculares kinesiológicos**. Podemos preguntarle al cuerpo desde si es más acertado extraer la pieza o desvitalizarla, hasta qué material de obturación es el más adecuado para la persona. Ésta también es una herramienta muy útil, sencilla y económica.



Podemos tener preparados botecitos de cristal con muestras de los diferentes materiales de obturación para agilizar el testaje y colocarlos en la región del timo o directamente en la mano del paciente.

Recordando otra vez a M. Caffin, la **osteopatía craneal y dental** pueden ser también de gran ayuda para desbloquear los dientes, y es que no podemos olvidar que estos se sujetan en el hueso a través del ligamento periodontal.

NUESTRO OBJETIVO: LA PREVENCIÓN

Aquí más que nunca haremos uso del refrán: “Más vale prevenir que lamentar”.

Debemos poner todos nuestros esfuerzos en evitar la aparición de focos de irritación en el área del trigémino, para ello tenemos que trabajar con los más pequeños.

Uno de los pilares principales de nuestro trabajo preventivo ha de ser la **ALIMENTACIÓN**. Una buena alimentación es lo más importante para un desarrollo correcto de los maxilares y para evitar, en la medida de lo posible, la aparición de caries. Debemos de defender la lactancia materna, tanto por las propiedades que esta leche ofrece, como por el trabajo de succión que el bebé realiza. Es la *masticación líquida* como la denomina Adler.

Una vez que erupcionan los dientes, tenemos que acostumbrar a los niños a masticar. Intentar cumplir la enseñanza Védica de *masticar los líquidos y beber los sólidos*. Comer frutas, verduras, cereales integrales, granos germinados... e intentar dejar de lado todos los productos refinados, que, blanditos y de buen gusto, son los más perjudiciales para los dientes y la boca.

Así mismo, tenemos que tener en cuenta que la caries es una enfermedad metabólica. Consumimos un exceso de alimentos acidificantes, y nuestro cuerpo busca el equilibrio *robando* el calcio de huesos y dientes en un intento por alcalinizar nuestro pH. Esto da como resultado la aparición de caries, manchas blancas en las uñas, osteoporosis, piel seca...

Todas las frutas y verduras resultan bastante alcalinizantes.

Otro pilar importante en la prevención es la **ORTOPEDIA MAXILAR**. Como ya sabemos, el sistema estomatognático forma parte de la única articulación del cuerpo que es bilateral, es decir, que va de un lado a otro de la línea media. Teniendo en cuenta que somos seres bilaterales que actuamos en equilibrio un lado con otro alternativamente al igual que todo el organismo, la boca y los maxilares coordinan la totalidad del trabajo de todo el cuerpo.

Como plantea la **Dra. Sonia Mendoza**: *Si tapamos nuestra boca con una sola mano tapando al mismo tiempo la nariz, ¿podremos seguir viviendo?*. Obviamente no.

Una correcta masticación bilateral es la base para el buen funcionamiento de todo el organismo. Tanto es así que una deficiente masticación puede ser la responsable de la aparición de caries, pérdida de piezas dentarias u otros problemas como respiración bucal, mandíbula desviada, mordida abierta por persistencia de la deglución infantil...

Da la casualidad de que los niños con este desequilibrio, son a la vez niños con problemas respiratorios (asma, bronquitis), problemas posturales (escoliosis...)...

Todo esto se corrige mediante aparatología *suelta y floja* puesta en la boca, lo que permite ordenar los maxilares y la línea media y devolver el equilibrio a todo el sistema estomatognático y por ende a todo el organismo.

Dentro también de la prevención y bajo la premisa que en teoría rige nuestro trabajo: *PRIMUM NON NOCERE* (Lo primero es no hacer daño), me gustaría hacer una reflexión sobre el abuso de medicamentos en nuestro campo, la odontología. Por lo general, los pacientes toleran muy mal el dolor y la prescripción de analgésicos, antiinflamatorios y antibióticos forma parte de nuestra práctica diaria habitual. En este sentido, tenemos que saber que los medicamentos homeopáticos nos pueden ser también de gran ayuda en el terreno odontológico: *Chamomilla* para cuando salen los dientes, *Pyrogenium*, *Mercurius Solubilis* o *Hepar Sulfur* si hay infección, *Árnica*, *Belladonna*, *Apis* para casos de dolor e inflamación, *Borax* para las aftas, *Phosphorus* para evitar hemorragias...

Traumeel ®, es un medicamento homeopático a base de *Árnica*, *Calendula*, *Hamamelis*, *Belladonna*, *Chamomilla*, *Mercurius Solubilis*...con una eficacia similar, e incluso mayor, a los antiinflamatorios tradicionales. Nos puede ser de gran ayuda en nuestra práctica odontológica diaria.

Si se utilizan bien, los medicamentos homeopáticos son eficaces y carecen de toxicidad.

BIBLIOGRAFÍA

1. ENFERMEDADES GENERALES CAUSADAS POR CAMPOS DE IRRITACIÓN DEL SISTEMA NEUROVEGETATIVO PRODUCIDAS POR PROBLEMAS DENTALES Y AMIGADALARES (ÁMBITO DEL TRIGÉMINO). DIAGNÓSTICO Y TERAPIA. Adler, Ernest. Lloret de Mar, 1983
En www.terapianeural.com/libro_dr_adler
2. CUANDO LOS DIENTES HABLAN. Caffin, Michéle. Guy Tredaniel. París
3. LA MEDICINA BIOLÓGICA. Payán, Julio César. Buenos Aires, 2006
4. APUNTES DE KINESIOLOGÍA MEDICO-ODONTOLÓGICA. Sekmo. Madrid, 2008-2009
5. ORTOPEDIA MAXILAR. Mendoza, Sonia. Mandala. Madrid, 1998
6. LO QUE LOS DENTISTAS NO NOS DICEN. Hubbard, Bryan. Terapias verdes. Barcelona, 2006
7. SALUD PARA LA ODONTOLOGÍA. Hugo Rossetti www.hugorossetti.com.ar
8. EL EQUILIBRIO A TRAVÉS DE LA ALIMENTACIÓN. Cuevas Fernández, Olga. Barcelona 2008
9. TERAPÉUTICA HOMEOPÁTICA. TOMOS 1-2. Jouanny J., Crapanne JB. CEDH, 2000